

Artículo original


Fecha de recepción :
20-12-2023
Fecha de aceptación:
10-02-2024

Los autores manifiestan no
poseer conflictos de intereses

© 2024 Publicado por: Revista
Iberoamericana de Láser Médico
(RILMED)

Los autores/as conservan los derechos de autor y ceden a la revista el derecho de la primera publicación, con acceso abierto, distribuido bajo los términos de la Licencia Creative Commons Attribution 4.0 International, CC BY 4.0 (<https://creativecommons.org/licenses/by/4.0/>), que permite el uso no comercial, distribución y reproducción en cualquier medio, siempre que la obra original sea debidamente citada. Para mayor información, por favor póngase en contacto

ailmed.direcciondeinvestigacion@gmail.com



Para comunicarse con el autor principal
E-mail: leidyincon84@gmail.com
Venezuela

LÁSER FRACCIONADO ERBIUM GLASS DE 1550 NM EN EL TRATAMIENTO DE ALOPECIA ANDROGENÉTICA

Leidy Rincón¹, Suárez Óscar²

RESUMEN

El estudio se centró en evaluar la eficacia y seguridad del láser fraccionado Erbium Glass de 1550 nm en monoterapia y combinado con minoxidil tópico al 5% en el tratamiento de alopecia androgenética, en una muestra de pacientes que consultaron al centro clínico Aldana laser center, Caracas-Venezuela de abril 2023 a enero de 2024. La investigación se abordó desde un estudio cuasi experimental, se incluyeron al azar 30 pacientes, con alopecia androgenética, que cumplieron con los criterios de inclusión y exclusión, 15 recibieron láser Erbium Glass de 1550 nm en monoterapia (M) y 15 terapia combinada (TC) con minoxidil tópico al 5% en el área afectada del cuero cabelludo. Los resultados evidenciaron que las características basales de los pacientes fueron similares. La densidad capilar aumento en ambos grupos de forma independiente a predominio de terapia combinada (M:18 unidades foliculares/cm², TC: 40 unidades foliculares/cm²), con diferencias estadísticamente significativas al comparar medianas (p = 0,021). En la evaluación de la fotografía global por observadores expertos, el mayor porcentaje de pacientes (66,7%) presentó crecimiento capilar moderado en ambos grupos. 73% de los pacientes no presentaron efectos adversos, el resto presentó dolor leve, moderado y erosiones. La satisfacción fue moderada en el mayor porcentaje de los pacientes de ambos grupos, sin diferencias estadísticas significativas (p= 0,642). Se concluye que el láser fraccionado Erbium Glass de 1550 nm, demostró eficacia y seguridad en el tratamiento de alopecia androgenética, al estimular el crecimiento capilar, con ninguno y/o escasos efectos adversos.

Palabras clave: Alopecia androgenetica; eficacia; efectos adversos; láser Erbium Glass; seguridad

1550 NM ERBIUM GLASS FRACTIONATION LASER IN THE TREATMENT OF ANDROGENETIC ALOPECIA

ABSTRACT

Objective: To evaluate the efficacy and safety of the 1550 nm Erbium Glass fractionated laser in monotherapy and combined with topical 5% minoxidil in the treatment of androgenetic alopecia in a sample of patients who consulted the Aldana Laser Center clinical center, Caracas-Venezuela in April. 2023 to January 2024. Methods: Quasi-experimental study, 30 patients with androgenetic alopecia who met the inclusion and exclusion criteria were randomly included, 15 received 1550 nm Erbium Glass laser in monotherapy (M) and 15 combined therapy. (TC) with topical 5% minoxidil to the affected area of the scalp. Results: The baseline characteristics of the patients were similar. Capillary density increased in both groups independently (M: 18 follicular units/cm², TC: 40 follicular units/cm²) with statistically significant differences when comparing medians (p = 0.021). In the evaluation of the global photograph by expert observers, the highest percentage of patients (66.7%) presented moderate hair growth in both groups. 73% of the patients did not present adverse effects, the rest presented mild, moderate pain and erosions. The satisfaction was moderate in the highest percentage of patients in both groups, without significant statistical differences (p= 0.642). Conclusion: the 1550 nm Erbium Glass fractional laser demonstrated efficacy and safety in the treatment of androgenetic alopecia, by stimulating hair growth, with no and/or few adverse effects.

Keywords: Androgenetic alopecia; effectiveness; Adverse effects; Erbium Glass laser; security

¹ 1Médico cirujano, internista y dermatólogo; Universidad central de Venezuela. Médico adjunto del departamento de dermatología y sifilografía; Hospital Militar "Dr. Carlos Arvelo". Medico dermatólogo en Aldana Láser Center. Caracas -Venezuela

² Médico cirujano, Universidad Centrocidental Lisandro Alvarado. Master en medicina estética, Universidad de Barcelona España. Experto universitario en medicina estética facial, Universidad Cardenal Herrera España. Master en fotomedicina, Universidad Politécnica de Cataluña España

Introducción

La alopecia androgenética (AGA), es la alopecia no cicatricial más común. Su incidencia y prevalencia dependen de la edad y la raza. Se estima que el 30% de los hombres caucásicos tendrán AGA a los 30 años, 50% a los 50 años y el 80-85% a los 70 años. La prevalencia en la población asiática es menor, se observó en el 14.1% de los hombres coreanos de todas las edades y en la población africana del 14.6% en hombres y de 3.5% en mujeres, en mujeres caucásicas la prevalencia del 40 al 50% ^(1,2).

La etiología de la alopecia androgenética es de causa multifactorial y poligenética, e involucra diversos factores, como anomalías endocrinas, andrógenos circulantes, microinflamación, y cambios epigenéticos ^(3,4).

El principal mecanismo patogénico implica la conversión local y sistémica de testosterona en dihidrotestosterona (DHT) por la enzima 5- α -reductasa (5 α R) ⁽³⁾. Actualmente la vía Wnt/ β -catenina se ha propuesto involucrada en este mecanismo, ya que el receptor de andrógenos interactúa con la β -catenina de una manera dependiente de andrógenos y su unión puede inhibir la señalización de Wnt y el crecimiento del pelo ⁽¹⁾.

En la AGA hay una miniaturización progresiva del folículo piloso, que conduce a la transformación vellosa de pelo terminal, esto resulta en una alteración de la dinámica del

ciclo del pelo en donde la duración de la fase anágena disminuye gradualmente y de la fase telógena aumenta. A medida que la duración de la fase anágena determina el crecimiento del pelo, el nuevo pelo anágeno se vuelve más corto y más fino, lo que conduce a menor densidad capilar y evidencia de alopecia, con un deterioro significativo en la calidad de vida que a menudo causa angustia psicológica. ^(1,4)

En cuanto al diagnóstico, se realiza mediante una historia clínica, típica de pérdida crónica de pelo con adelgazamiento en áreas frontal, parietal o de vértice, prurito y/o tricodinia. Además, antecedentes de enfermedades sistémicas, uso de medicamentos que aumentan los andrógenos, historia familiar de alopecia androgenética, estilo de vida como el tabaquismo y la exposición a los rayos ultravioleta (factores agravantes), en femeninas, disfunción hormonal ^(5,6).

Con respecto al examen general del cuero cabelludo y del pelo, el cuero cabelludo suele ser normal, pero el paciente puede tener factores agravantes como dermatitis seborreica y fotodaño. El objetivo principal del examen clínico es identificar si la pérdida de pelo tiene un patrón o no según la clasificación de Hamilton y Norwood en hombres y la clasificación de Ludwig en mujeres. La tricoscopia se ha convertido en una herramienta útil en el diagnóstico de la alopecia androgenética ⁽⁶⁾.

Las características de la tricoscopia en hombres son: la diversidad del diámetro del pelo (anisotricosis) superior al 20 % (que corresponde a la transformación del vello), la pigmentación perifolicular/signo peripilar (el cambio más común observado en los asiáticos) y puntos amarillos, atriquia focal, y cambios de pigmentación en panal de abejas. En mujeres, los criterios mayores son 1) más de cuatro puntos amarillos en cuatro imágenes en el área frontal 2) menor grosor promedio del pelo en el área frontal en comparación con el área occipital, 3) diversidad del diámetro del pelo (anisotricosis) con más del 10% de pelos finos (menos de 0,03 mm) en la zona frontal. Los criterios menores incluyen aumento de la proporción frontal a occipital de (1) unidades pilosebáceas con un solo pelo, (2) pelo velloso y (3) decoloración perifolicular^(7,8).

Es importante destacar, que el cumplimiento de dos criterios mayores o uno mayor y dos menores permite el diagnóstico de alopecia androgenética en mujeres basado en tricoscopia con una especificidad del 98%⁽⁶⁾. Otras técnicas de diagnóstico son: el tricograma, el fototricograma, la biopsia cutánea, la fotografía global, y los laboratorios en mujeres (andrógeno libre, Dehidroepiandrosterona (DHEAS) y prolactina)^(5,6).

El tratamiento tiene como objetivo frenar el proceso de miniaturización del pelo y revertirlo. Esto depende de varios factores

como la eficacia, viabilidad, riesgos y costos. Dentro de los tratamientos actuales están la farmacoterapia oral (finasteride, minoxidil, dutasteride, espirolonactona, acetato de ciproterona, flutamida), farmacoterapia tópica (minoxidil, cetirizina, ácido valproico, cortexolona 17a-propionato, latanoprost); es importante resaltar que el minoxidil es uno de los tratamientos de primera línea aprobado para la alopecia androgenética, este es un vasodilatador potente, acorta la fase telógena y origina la entrada prematura de los folículos en reposo en anágeno, prolonga la fase de anágeno y aumenta el tamaño del folículo piloso), tratamientos intralesionales (PRP, dutasteride, células madre), terapia fotobiomoduladora: Diodo emisor de Luz (LED) roja, y terapias láser (láser de baja potencia (LLLT) 650 a 900 nm a 5 mW, láser de alta potencia: No ablativo fraccional: Erbium Glass 1550 nm; láser ablativo fraccionado: Erbium:YAG 2940-nm, y CO2 10,600-nm), y cirugía (trasplante capilar)^(9,10,11).

El láser Erbium Glass 1550nm, es un láser fraccionado no ablativo que puede penetrar el cuero cabelludo de manera más efectiva que otros láseres. Está clasificado dentro de los láseres de alta potencia en crecimiento del pelo, su cromóforo es el agua y su mecanismo de acción lo logra a través de fototermólisis fraccional, en el que los fotones forman micro columnas térmicas lineales aleatorias que penetran profundamente en la dermis,

aumentando el flujo sanguíneo y la acumulación de citocinas y factores de crecimiento como el FGF (factor de crecimiento de fibroblastos), EGF (factor de crecimiento epidérmico), IGF-1 (factor de crecimiento insulínico 1), HGF (factor de crecimiento hepático), TGF- β (factor de crecimiento transformante beta), VEGF (factor de crecimiento endotelial vascular), NGF (factor de crecimiento nervioso) y señal de la vía Wnt/b-catenina, promoviendo en paciente con alopecia androgenética, el aumento de la densidad y grosor del pelo, además de la relación anágena: telógena, y aumenta la tasa de crecimiento del pelo. Se utiliza en monoterapia y como Drug delivery (entrega de medicamento local) con minoxidil y algunos estudios con plasma rico en plaquetas^(12,13,14).

En un estudio piloto de alopecia androgenética patrón masculino realizado por Kim et al.⁽¹²⁾ a 20 participantes masculinos, con Láser Fraccional Erbium Glass 1550 nm a intervalos de 2 semana por 5 sesiones (Spot 300/cm² y energía de 5 mJ), los resultados indicaron mejoría clínica en el densidad capilar y tasa de crecimiento del pelo de forma no significativa.

También Meehansan et al., en 2018⁽¹²⁾ realizaron un estudio donde evaluaron la eficacia del láser fraccional Erbium Glass de 1550 nm en el tratamiento de alopecia androgenética y su efecto sobre la expresión del factor de crecimiento insulínico 1 y Wnt/b-catenina en ratones C3H/HeN (5-10-mm,

energía de pulso de 6 mJy spot 800/cm²), y observaron aumento de la densidad y el grosor del pelo, después de 5 meses.

Por otra parte, Alhattab et al. en 2020⁽¹⁴⁾ realizaron un estudio en hombres y mujeres con alopecia androgenética, en donde usaron laser fraccional Erbium Glass de 1550 nm (7 mm, 6 mJ de pulso energía, 1 HZ frecuencia), con un solo pase y observaron aumento de la densidad y diámetro del pelo a predominancia de hombres en escala de Hamilton y Norwood de 2 -4 y los efectos adversos que describieron fueron eritema dolor urente y prurito leve.

Además, Suchonwanit et al. en 2019⁽¹⁵⁾, en un estudio aleatorizado, controlado, cegado por el investigador y de cuero cabelludo dividido, evaluaron la eficacia y seguridad del láser fraccionado Erbium Glass de 1550 nm, utilizado en combinación con minoxidil tópico al 5% versus minoxidil al 5% solo, para el tratamiento de alopecia androgenética, observando mejores resultados en la densidad y diámetro del pelo usando terapia combinada, sin que se hayan identificado efectos adversos graves.

Se debe agregar que para evaluar la respuesta al tratamiento en la alopecia androgenética, se cuenta con varios métodos entre los que se conocen evaluación fotográfica global, tricoscopia manual o digital con fotografía, y tricograma. El tricoscopio manual es un equipo que amplifica la imagen a 10 x, con 25 mm y que permite visualizar de forma

rápida y menos costosa las estructuras capilares para poder realizar seguimiento después de tratamiento. Esto se realiza a través de una ventana de crecimiento de pelo, en el que se marca y recorta o se afeita el pelo, en un área del cuero cabelludo de 1 cm², y en donde se mide después del tratamiento la longitud del pelo que vuelve a crecer en dicha área. Esta prueba se utiliza para medir el crecimiento pelo y para convencer a los pacientes de que su pelo está creciendo bien^(16,17).

Considerando la evidencia acumulada y la ausencia de estudios publicados de este tipo en población venezolana, se planteó la siguiente interrogante: ¿El Láser Fraccionado Erbium Glass de 1550 nm (Sellas Evo ®) es eficaz y seguro en el tratamiento de Alopecia Androgénica?

Metodología

La presente investigación fue de tipo cuasi experimental y la población estuvo conformada por pacientes masculinos y femeninos, con alopecia androgénica que acudieran al Centro Clínico Aldana Laser Center, en Caracas-Venezuela de abril a octubre de 2023, la muestra se conformó por 30 pacientes con alopecia androgénica que cumplieron con los criterios de inclusión y exclusión, de los cuales se tomaron al azar 2 grupos cada uno de 15 personas. Grupo Monoterapia (M): Laser Erbium Glass de 1550 nm y grupo terapia

combinada (TC) Laser Erbim Glass de 1550 nm más minoxidil tópico (loción capilar al 5%).

Entre los criterios de inclusión se estudiaron pacientes de ambos sexos, mayores de 18 años, con Alopecia Androgénica, según clasificación de Hamilton –Norwoodde 2 al 7 para hombres y escala de Ludwigde 1, 2, 3 para mujeres (Figura 1).

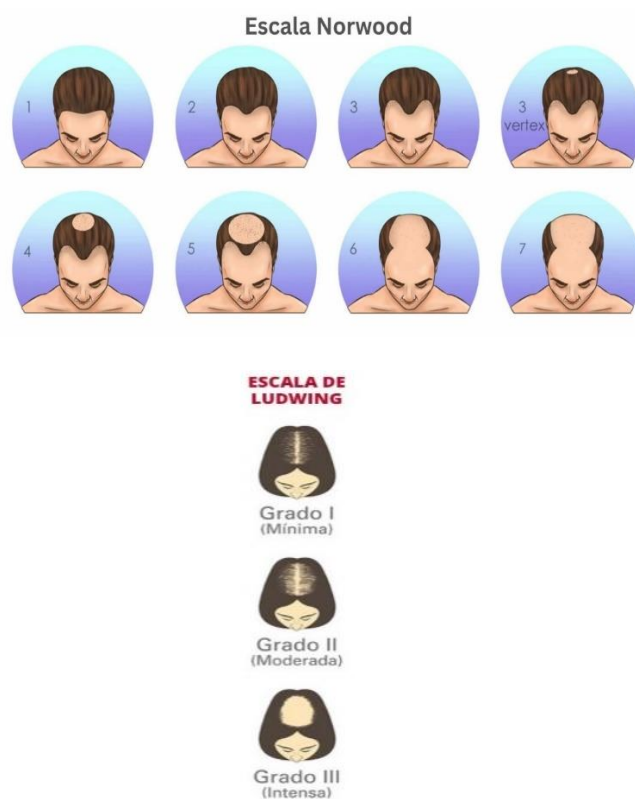


Figura 1. Escalas de Alopecia Androgénica Hombres y Mujeres.

Se excluyeron pacientes con otras causas de alopecia, enfermedades dermatológicas, autoinmunes, sistémicas, infección activa, embarazo, antecedentes de mala cicatrización de heridas, trasplante de pelo, portadores de marcapasos, pacientes que hayan usado 6 meses antes terapia láser, minoxidil, finasterida, medicamentos anti-androgénicos

(p. ej, espirolactona, acetato de ciproterona, ketoconazol), esteroides anabólicos y medicamentos que pueden potenciar hipertriosis (ciclosporina, fenitoína).

Los criterios bioéticos y de Helsinki se llevaron a cabo a través de un consentimiento informado donde se explicó el mecanismo de acción del Láser Erbium Glass de 1550 nm en alopecia androgénica, procedimiento, efectos adversos, y médico responsable. El proyecto fue evaluado y aprobado por el coordinador médico del centro clínico Aldana Laser center y el estudio fue financiado por el centro clínico y el autor.

Con respecto al instrumento de recolección de datos se llenó una historia clínica que constó de 3 partes: Parte I datos patronímicos; parte II antecedentes personales familiares, psicobiológicos, examen funcional y parte III examen físico, tricoscopia manual, en casos dudosos de alopecia androgenética se planteó realizar biopsia del cuero cabelludo para confirmación histopatológica y corroborar diagnóstico pero ningún paciente lo ameritó, y se usó la clasificación clínica de severidad ya descrita.

Para aplicar el procedimiento, a cada paciente se le inspeccionó el cuero cabelludo clínicamente y utilizando un dermatoscopio manual (Dermalite DI 200 híbrido®) en búsqueda del área de menor densidad capilar, se demarcó con un marcador de tinta semipermanente verde el sitio objetivo

afectado del cuero cabelludo, de 1 cm² utilizando una regla para elegir el área y se recortó el pelo de esta área además se realizó un croquis en hoja blanca tipo carta del área marcada en el cuero cabelludo, luego se fotografió el cuero cabelludo y área dermatoscópica con cámara de celular Samsun® A72 de 64 MP, al inicio y al final del estudio.

El protocolo de tratamiento fue: Un grupo de 15 pacientes recibió 10 sesiones de tratamiento con láser fraccionado Erbium Glass de 1550 nm (Sellas Evo ®) en monoterapia, con intervalos de 2 semanas usando los parámetros fijos de densidad 256 spot/cm², energía de pulso de 15 mJ, diámetro 50 mm. Se realizó 1 pase en modo estático y 1 pase en modo dinámico, desfocalizados a 1 cm de distancia del cuero cabelludo en el área afectada de alopecia androgenética. Las medidas de bioseguridad que se utilizaron fueron; lentes de protección para el operador y el paciente, mascarilla quirúrgica y guantes de nitrilo para el operador. El otro grupo de 15 pacientes recibieron la misma parametría del láser Erbium Glass de 1550 nm previamente expuesto y se asoció minoxidil loción capilar al 5% y ambulatorio cada 12 horas, posterior al tratamiento con láser, además con las mismas medidas de bioseguridad anteriormente expuestas.

En la evaluación de los resultados, se determinó la efectividad de forma objetiva

considerando la densidad capilar (recuento de unidades foliculares/cm²), con fotografía de la tricoscopia manual antes y después de tratamiento y de forma subjetiva evaluando las fotografías globales del cuero cabelludo en cada paciente observando el crecimiento del pelo antes y después de tratamiento, a través de una escala global de 7 puntos: ligeramente aumentado (+1), moderadamente aumentado (+2), significativamente aumentado (+3), sin cambios (0), ligeramente disminuido (-1), moderado disminuido (-2) y disminuido significativamente (-3). La tricoscopia manual fue digitalizada en computadora y evaluada por el autor, las fotos globales fueron digitalizada en computadora, y evaluadas por 2 dermatólogos quienes actuaron como observadores independientes.

La seguridad se evaluó a través de la descripción de los efectos adversos reportados por los pacientes y observados por el médico después de la aplicación del láser fraccional erbium glass de 1550 nm.

La satisfacción del paciente se evaluó de forma subjetiva a través de la escala global de 7 puntos: ligera mejoría (+1), moderada mejoría (+2), significativa mejoría (+3), sin cambios (0), ligera deficiencia (-1), moderada deficiencia (-2) y significativa deficiencia (-3).

Por otra parte, el análisis estadístico se realizó con el programa STATA 17, en el cual se calculó la media y desviación estándar de las variables continuas, en el caso de variables

nominales u ordinales, se determinó sus frecuencias y porcentajes. Se determinó la distribución de probabilidad normal aplicando la prueba Shapiro-Wilk. La diferencia de medias de la densidad capilar entre grupos se comprobó usando la prueba t de Student para muestras independientes, en el caso de los cambios de densidad capilar pre y post tratamiento se aplicó la prueba t de Student para muestras pareadas.

Las diferencias de la mediana del cambio del crecimiento de densidad capilar se compararon usando la prueba no paramétrica U de Mann-Whitney. Las diferencias entre variables nominales y ordinales, entre grupos, se obtuvieron con la prueba chi-cuadrado de Pearson. Se consideró un valor como estadísticamente significativo si $p < 0,05$. Los datos fueron tabulados y procesados con R Studio versión 3.3.0+

Resultados

Fueron evaluados 30 pacientes con alopecia androgenética, de los cuales, 15 recibieron laser Erbium Glass de 1550 nm en monoterapia (grupo M) y 15 en terapia combinada con minoxidil tópico al 5% (grupo TC).

TABLA 1.
Características demográficas y basales de los pacientes con alopecia androgenética.

Variables	Monoterapia	Terapia combinada	P
n	15	15	-
Edad (años)(*)	37 ± 10	39 ± 10	0,747
Sexo	M	M	-
Tiempo con AA (**)	5 (1 - 15)	6 (2 - 25)	0,285
Escala de Norwood-Hamilton			0,627
II	2 (13,3)	1 (6,7)	
III	7 (46,7)	5 (33,3)	
IV	3 (20,0)	7 (46,7)	
V	2 (13,3)	1 (6,7)	
VI	1 (6,7)	1 (6,7)	

(*) media ± DE
(**) mediana (mínimo-máximo)
Frecuencias expresadas como n (%)
Fuente: Historia Clínica

La tabla 1 evaluó las características demográficas y basales de los pacientes, la edad media en el grupo de monoterapia fue de 37 ± 10 años y de terapia combinada de 39 ± 10 años; sin diferencias estadísticas entre grupos ($p = 0,747$), todos los pacientes fueron masculinos, en relación a la escala de Norwood-Hamilton, en el grupo de monoterapia, los casos más frecuentes correspondieron a grado III, 7 (46,7%) pacientes, mientras que en el grupo terapia combinada, correspondiendo a grado IV, 7 (46,7%) pacientes, sin diferencias estadísticamente significativas ($p = 0,627$), la duración de la alopecia androgenética, fue de 5 años (rango: 1 – 15 años) en el grupo de monoterapia vs 6 años (rango: 2 – 25 años) en terapia combinada; sin diferencias estadísticas ($p = 0,285$).

TABLA 2.
Densidad capilar por dermatoscopia manual antes y después de tratamiento

Tiempos	Monoterapia	Terapia combinada	p
Antes (*)	54 ± 12	53 ± 15	0,903
Después (*)	78 ± 24	89 ± 23	0,215
Diferencia (**)	18	40	0,021
p (antes-después)	< 0,001	< 0,001	-
(*) media \pm desviación estándar			
(**) mediana			

Fuente: Historia Clínica

En la tabla 2 se determinó la densidad capilar por dermatoscopia manual antes y después del tratamiento en ambos grupos, en donde la media entre grupos, antes de tratamiento en el grupo de monoterapia fue de 54 ± 12 y en terapia combinada 53 ± 15 ; sin diferencias estadísticamente significativas ($p = 0,903$), y después del tratamiento en el grupo de

monoterapia 78 ± 24 y de terapia combinada 89 ± 23 ; sin diferencias estadísticamente significativas entre grupos ($p = 0,215$). Y para calcular el valor del aumento de la densidad capilar antes y después de la terapia, se calculó la mediana, siendo que creció 18 unidades foliculares/cm² en el grupo de monoterapia en comparación con 40 unidades foliculares/cm² en grupo terapia combinada, con diferencias significativas según la prueba no paramétrica U de Mann-Whitney ($p = 0,021$).

TABLA 3.
Evaluación de la fotografía global antes y después del tratamiento por observadores expertos

Resultados	Monoterapia		Terapia combinada	
	Obs 1	Obs 2	Obs 1	Obs 2
Ligeramente aumentado	3 (20,0)	4 (26,7)	3 (20,0)	5 (33,3)
Moderadamente aumentado	10 (66,7)	10 (66,7)	7 (46,7)	7 (46,7)
Significativamente aumentado	2 (13,3)	1 (6,7)	5 (33,3)	3 (20,0)

Diferencias pareadas:

En monoterapia (obs 1 vs obs 2): $p = 0,317$

En terapia combinada (obs 1 vs obs 2): $p = 0,102$

Fuente: Fotografías digitales clínicas y dermatoscópicas

La tabla 3, evaluó la fotografía global antes y después del tratamiento entre observadores independientes según grupos. En monoterapia, el observador 1, destacó 3 pacientes (20%) con crecimiento ligeramente aumentado, 10 pacientes (66,7%) moderadamente aumentados y 2 pacientes (13,3%) significativamente aumentado, mientras que, el observador 2, observó 4 pacientes (26,7%) ligeramente aumentado, 10 (66,7%) moderadamente aumentado y 1 (6,7%) significativamente aumentado; en el grupo de terapia combinada, en el observador 1, refirió 3 pacientes (20%) ligeramente aumentado, 7 (46,7%) moderadamente aumentado y 5 (33,3%)

significativamente aumentado, el observador 2, considero 5 pacientes (33,3%) ligeramente aumentado, 7 (46,7%) moderadamente aumentado y 3 (20%) significativamente aumentado, sin diferencia estadística entre observadores en el grupo M ($p = 0,102$) ni en el grupo TC ($p = 0,317$).

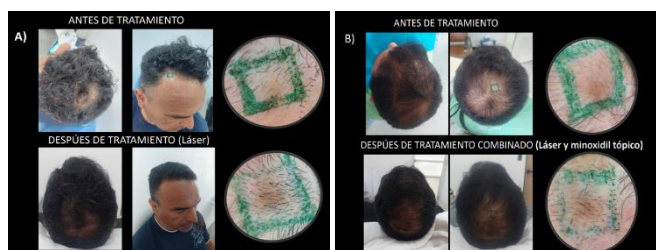

Figura 2. Imagen antes y después del tratamiento

Con respecto a lo anterior, en la figura 2 se observa la Foto global y dermatoscopia manual de 2 pacientes masculinos antes y después de los grupos monoterapia y terapia combinada en donde se observa oscurecimiento capilar después de la terapia laser aplicada. Paciente A) Grupo Monoterapia. Masculino de 53 años con AAG grado III vertex según NW. B) Grupo terapia combinada. Masculino de 39 años con AAG grado V según NW.

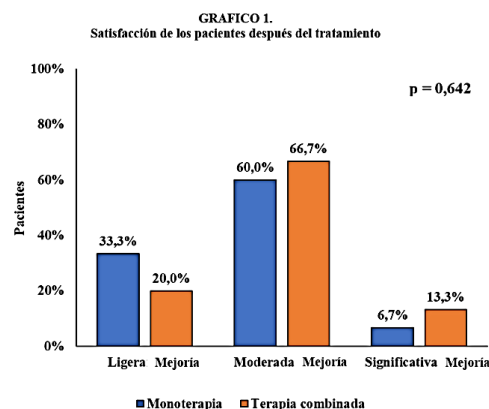
TABLA 4.
Efectos adversos

Efectos adversos	Monoterapia	Terapia combinada
Ninguno	11 (73,3)	11 (73,3)
Dolor (escala EVA)		
Leve	3 (20,0)	4 (26,7)
Moderado	1 (6,7)	0 (0,0)
Erosiones	1 (6,7)	0 (0,0)
$p = 0,587$		
Valores de frecuencia expresados como n (%)		

Fuente: Historia Clínica

La tabla 4 evidencia los efectos adversos en cada grupo de pacientes, en el grupo monoterapia, 11 (73,3%) sin efectos adversos, 3 (20%) dolor leve, 1 (6,7%) dolor moderado y 1 (6,7%) con erosiones; en el grupo de terapia combinada, 11 (73,3%) sin efectos adversos, 4 (26,7%) dolor leve. No hubo diferencia estadística significativa al comparar estos resultados ($p = 0,587$).

En el gráfico 1, se evaluó la satisfacción de los pacientes después del tratamiento, en el grupo de monoterapia 5 pacientes (33,3%) refirieron ligera mejoría, 9 (60%) moderada mejoría y 1 (6,7%) significativa mejoría;



mientras que, en grupo terapia combinada, 2 (20%) ligera mejoría, 10 (66,7%) moderada mejoría y 2 (13,3%) significativa mejoría; sin

diferencias estadísticas entre grupos ($p = 0,642$).

Discusión

El láser Erbium Glass de 1550 nm actualmente es una de las alternativas terapéuticas fotobiomoduladoras estudiadas para la alopecia androgenética, dado sus beneficios en la estimulación del crecimiento capilar tanto en monoterapia como en terapia combinada.^(12,15) A pesar de que existen múltiples estudios que hablan de este tema, ninguno ha evaluado el láser Erbium Glass de 1550 nm en monoterapia y en terapia combinada con Minoxidil para el tratamiento de alopecia androgenética en un mismo estudio.

En la presente investigación se observó que, al evaluar los parámetros de eficacia como la densidad capilar por dermatoscopia manual antes y después del tratamiento, aumentó en ambos grupos de forma independiente a predominio del grupo de terapia combinada (monoterapia 18 unidades foliculares/cm² vs terapia combinada 40 unidades foliculares /cm²) con significancia estadística ($p = 0,021$). Meephansan et al.,⁽¹³⁾ en Tailandia en 2018, describieron aumentó la densidad capilar después de monoterapia con láser Erbium Glass de 1550 nm con significancia estadística (70.43 ± 26.88 unidades foliculares/cm² vs 93.91 ± 29.96 unidades foliculares/cm²; $p = .001$) y Suchonwanit et al.,⁽¹⁶⁾ en Londres en 2019, reportaron aumentó esta densidad capilar con

terapia combinada de láser Erbium Glass de 1550 nm y minoxidil tópico al 5% (antes $96,58 \pm 16,52$, después $147,12 \pm 18.19$ unidades foliculares/cm²) con significancia estadística ($p = 0.001$).

Hay que mencionar como hallazgo casual, oscurecimiento capilar en algunos pacientes de ambos grupos (ver figura 4), esto pudiéndose explicar por el mecanismo de acción reportado del láser Erbium Glass de 1550 nm, al estimular citoquinas y factores de crecimiento, que pueden controlando el sistema oxidativo. Haddad et al,⁽²⁰⁾ en Brasil en 2022, también observaron oscurecimiento capilar en varios pacientes estudiados.

En lo que respecta a la evaluación de la fotografía global por observadores independientes antes y después del tratamiento, no hubo diferencias estadísticas de criterios entre observadores, y el mayor porcentaje de pacientes en ambos grupos presentaron crecimiento moderado. Similares resultados encontraron Suchonwanit et al,⁽¹⁶⁾ en Londres en 2019, en donde el mayor porcentaje de pacientes tenían crecimiento moderado a predominio de pacientes con terapia combinada (19 pacientes).

Por otra parte, en relación a los efectos adversos como criterio de seguridad en esta investigación, la mayoría de los pacientes no tenían efecto adverso (11:73,3%), y un pequeño porcentaje presentó dolor leve y/o moderado y erosiones, como lo reportado por Alhattab et al,

⁽¹⁵⁾ en Iraq en 2019, cuyos efectos adversos no fueron significativos durante el tratamiento y de los observados destacaron: erosiones, y sensación de quemadura.

En cuanto a la satisfacción, se observó en ambos grupos que, el mayor porcentaje percibieron mejoría moderada, a diferencia de lo reportado por Antonio et al. ⁽¹⁹⁾ en Brasil en 2017, quienes refirieron significativa satisfacción (75.8%) posterior a la aplicación de Láser Erbium Glass de 1550 nm, combinado con inyecciones farmacológicas de principios activos (1 ml de finasteride al 0,05%, 2 ml de minoxidil al 0,5%, 2 ml de vitaminas y 2 ml de factores de crecimiento). Pero similares resultados informaron Suchonwanit et al, ⁽¹⁶⁾ en Londres 2019, en donde el mayor porcentaje de pacientes tenían mejoría moderada.

Conclusiones

Considerando la evidencia acumulada y la ausencia de estudios publicados de este tipo en población venezolana, se concluye que:

El láser Er: Glass de 1550 nm, aumento la densidad capilar en los 2 grupos estudiados, con mejores resultados en terapia combinada, satisfacción moderada, y ninguno o escasos efectos adverso post tratamiento, demostrando así su eficacia y seguridad.

El aporte de la presente investigación genero información científica, que contribuyó a considerar la aplicación de este láser fraccionado de alta potencia (Erbium Glass de

1550 nm) en el tratamiento de pacientes con alopecia androgenética.

Se recomienda indicar Láser Erbium Glass de 1550 nm en terapia combinada con medicamentos o productos estudiados y aprobados para alopecia androgenética. Asimismo, realizar otros estudios de investigación d láser fraccionado Erbium Glass de 1550 nm en alopecia androgenética que incluya: muestra más grande, pacientes de ambos sexos y tricoscopio digital para tomar en cuenta los cambios del diámetro capilar después de tratamiento. Es pertinente, incorporar otros láseres de alta potencia descritos en el tratamiento de alopecia androgenética como láser CO2 10.600 nm y Erbium YAG 2940 nm, con parametría acorde para la enfermedad.

Referencias bibliográficas

1. Ávila V, Espinoza N y Serrano C. Alopecia androgenética: revisión de tratamientos y nuevas opciones terapéuticas. *Dermatología Cosmética, Medica y Quirúrgica*. Octubre-diciembre 2021;19(4):369-375
2. Chen S, Xie X, Zhang G, Zhang Y. Comorbidities in Androgenetic Alopecia: A Comprehensive Review. *DermatolTher (Heidelb)*. 2022 Oct;12(10):2233-2247.
3. Herz M, et al. Efficacy of Intralesional and Oral Dutasteride in the Treatment of Androgenetic Alopecia: A SystematicReview. *Skin AppendageDisord*. 2020 Nov;6(6):338-345.
4. MartinezJ , Villarreal C, Ortiz R, Ocampo J, Rojas A. Genetic and molecular aspects of

- androgenetic alopecia. *Indian J Dermatol Venereol Leprol.* 2018 May-Jun;84(3):263-268.
5. Manabe M, et al. Guidelines for the diagnosis and treatment of male-pattern and female-pattern hair loss. *J Dermatol.* 2018 Sep;45(9):1031-1043.
 6. Kaliyadan F, Nambiar A, Vijayaraghavan S. Androgenetic alopecia: an update. *Indian J Dermatol Venereol Leprol.* 2013 Sep-Oct;79(5):613-25.
 7. Fernández L, Ballesteros M, Vañó S. Trichoscopy: An Update. *Actas Dermosifiliogr.* 2022 Dec24:S0001-7310(22)01064-X.
 8. Kasumagic E. Trichoscopic Findings in Androgenetic Alopecia. *Med Arch.* 2021 Apr;75(2):109-111.
 9. York K, Meah N, Bhojrul B, Sinclair R. A review of the treatment of male pattern hair loss. *Expert Opin Pharmacother.* 2020 Apr;21(5):603-612.
 10. Nestor M, Ablon G, Gade A, Han H, Fischer D. Treatment options for androgenetic alopecia: Efficacy, side effects, compliance, financial considerations, and ethics. *J Cosmet Dermatol.* 2021 Dec;20(12):3759-3781.
 11. León Ruiz, et al. Minoxidil as a treatment for alopecia: bibliographic review and practical guideline. *Dermatología Cosmética, Médica y Quirúrgica* 2022;20(3):350-357
 12. Perper M, Aldahan AS, Fayne RA, Emerson CP, Nouri K. Efficacy of fractional lasers in treating alopecia: a literatura review. *Lasers Med Sci.* 2017 Nov;32(8):1919-1925.
 13. Meephansan J, Ungraphakorn N, Ponnikorn S, Suchonwanit P, Poovorawan Y. Efficacy of 1,550-nm Erbium-Glass Fractional Laser Treatment and Its Effect on the Expression of Insulin-Like Growth Factor 1 and Wnt/ β -Catenin in Androgenetic Alopecia. *Dermatol Surg.* 2018 Oct;44(10):1295-1303.
 14. Heng K, Meephansan J, Suchonwanit P. Alterations of collagen type 1, skin fibroblasts, and macrophages in the scalp following the treatment of 1550-nm erbium glass fractional laser for androgenetic alopecia. *J Cosmet Dermatol.* 2022 Apr;21(4):1762-1763.
 15. Alhattab M, Al Abdullah M, Al-Janabi M, Aljanaby W, Alwakeel H. The effect of 1540-nm fractional erbium-glass laser in the treatment of androgenic alopecia. *J Cosmet Dermatol.* 2020 Apr;19(4):878-883.
 16. Suchonwanit P, Rojhirunsakool S, Khunkhet S. A randomized, investigator-blinded, controlled, split-scalp study of the efficacy and safety of a 1550-nm fractional erbium-glass laser, used in combination with topical 5% minoxidil versus 5% minoxidil alone, for the treatment of androgenetic alopecia. *Lasers Med Sci.* 2019 Dec;34(9):1857-1864.
 17. Serrano-Falcón C, Fernández-Pugnaire MA, Serrano-Ortega S. Hair and scalp evaluation: the trichogram. *Actas Dermosifiliogr.* 2013 Dec;104(10):867-76.
 18. Lacarrubba F, D'Amico V, Nasca MR, Dinotta F, Micali G. Use of dermatoscopy and video dermatoscopy in therapeutic follow-up: a review. *Int J Dermatol.* 2010 Aug;49(8):866-73.
 19. Antonio J, Antonio C, Tridico L. Androgenetic alopecia treatment: associating 1550nm erbium-glass laser with drug injections of active principles. *Surg Cosmet Dermatol* 2017;9(1):19-23.
 20. Haddad N, Arruda S, Sadick N. Evaluating the Efficacy of Platelet Rich Plasma and 1550 nm Fractional Laser in Combination

and Alone for the Management of
Androgenetic Alopecia. J Drugs Dermatol.
2022 Nov 1;21(11):1166-1169.