

TRATAMIENTO DEL VELLO AXILAR CON LÁSER DIODO 1.064NM EN PACIENTES VENEZOLANAS

Villamizar Grace¹; Suárez Oscar² & Premerl Cristina³

1 Médico cirujano, Especialista en cirugía general, Universidad Centra de Venezuela. Medico estético, Fundación Centro de Estudio de Medicina Estética (FUCEM) Venezuela .

2 Médico cirujano, Universidad Centroccidental Lisandro Alvarado. Master en medicina estética, Universidad de Barcelona España. Experto universitario en medicina estética facial, Universidad Cardenal Herrera España. Master en fotomedicina, Universidad Politécnica de Cataluña España.

3 Médico cirujano, Universidad Central de Venezuela. Master en medicina en fotomedicina Universidad Politécnica de Cataluña España Universidad de Barcelona España, Medico estético, Fundación Centro de Estudio de Medicina Estética (FUCEM) Venezuela .

RESUMEN

El tratamiento del vello no deseado ha llevado al desarrollo de nueva tecnología que actúen sobre una mayor variedad de fototipos, es así como en el presente trabajo se plantea el uso del láser Diodo 1.064nm en la fotodepilación del vello axilar, ya que, ante la falta de casuística nacional y características de nuestra población, éste podría ser una opción terapéutica segura y efectiva. Con la finalidad de determinar la remoción del vello axilar con láser Diodo 1.064nm, se realizó un trabajo cuasiexperimental en 10 mujeres con fototipo por escala de Fitzpatrick II-IV, tratadas en el Grupo Medico Santa Paula, estado Miranda, Caracas, durante el lapso mayo-septiembre del 2.020 y que cumplieron los criterios de inclusión. Para ello previa firma del consentimiento informado, las pacientes fueron evaluadas con conteo directo del número de pelos y registro fotográfico de la zona y se aplicó en la zona axilar laser Diodo, con sistema de enfriamiento, con longitud de onda: 1.064 nm, Spot size: 20 mm², fluencia entre 80- 110 J/cm², frecuencia de 1-10 Hz y duración de pulso de 50-80 milisegundos (mseg.), por tres sesiones con intervalo de 4 semanas. La edad media de las participantes fue de 40,6± 7,6 años, en conjunto mostraron un resultado satisfactorio con reducción del vello superior al 60,00%, en 9 de los casos, adicionalmente 70,00% de las pacientes manifestaron mejoría en el color y 90,00% mejoría en la textura de la piel del área. El dolor fue el único efecto adverso reportado en la mitad de las pacientes. No hubo complicaciones registradas. Se demuestra que la remoción del vello axilar con Laser diodo 1.064nm, resultó ser efectiva a corto plazo y segura incluso para los fototipos más altos.

Palabras clave: Axila; Diodo; Fotodepilación; Laser; Longitud de onda; Remoción del vello

TREATMENT OF ARMPIT HAIR WITH 1.064NM DIODE LASER IN PATIENTS VENEZOLANAS

Summary

The treatment of unwanted hair has led to the development of new technologies that act on a greater variety of phototypes, this is how in this study the use of the 1.064nm Diode Laser is proposed in the photodepilation of axillary hair, since in the absence of national casuistry and characteristics of our population, this could be a safe and effective therapeutic option. In order to determine the removal of axillary hair with a 1.064nm diode laser, a quasi-experimental work was carried out in 10 women with a phototype by Fitzpatrick II-IV scale, treated at the Santa Paula Medical Group, Miranda state, Caracas, during period from May to September 2.020 and that they met the inclusion criteria. After signing the informed consent, the patients were evaluated with a direct count of the number of hairs and a photographic record of the axillary area and Diode Laser was used, with cooling system, wavelength: 1,064 nm, Spot size: 20 mm², fluence between 80-110 J / cm², frequency of 1-10 Hz and pulse duration of 50-80 milliseconds (msec.), for three sessions with an interval of 4 weeks. The average age of the participants was 40.6 ± 7.6 years, overall, the procedure showed a satisfactory result with hair reduction greater than 60,00%, in 9 of the cases, additionally 70,00% showed improvement in the color and 90,00% in the texture of the skin in the area. Pain was the only adverse effect reported in half of the cases. There were not complacations. Removal of axillary hair with a 1.064nm diode laser, turned out to be effective in the short term and safe even for the highest phototypes.

Keywords: Armpit; Diode; Hair removal; Laser; Photodepilation; Wavele

Introducción

El pelo es un anexo cutáneo, que se forma de una invaginación epidérmica, el folículo piloso. Su color está dado por los melanocitos, localizados en la matriz del pelo, pigmentándose durante la fase de crecimiento.¹ El folículo se subdivide en istmo, infundíbulo y bulbo piloso, su segmento inferior, a 4 mm de la superficie, contiene células germinativas, melanocitos y la papila dérmica., por su lado el istmo incluye tanto al músculo piloerector como la salida del conducto sebáceo, mientras que el infundíbulo va desde la salida de este a la epidermis^{2, 3}.

Las fases de crecimiento del pelo son tres, la anágena o fase de crecimiento, la catágena o fase de degradación de una porción del folículo y la fase telógena o de reposo, en donde no hay crecimiento del pelo, en fase anágena las células de la matriz en la papila dérmica migran hacia el eje del pelo y la actividad de los melanocitos es mayor, apreciándose todas las partes del folículo piloso, su duración varía de acuerdo a las zonas siendo más prolongada en el cuero cabelludo en donde puede durar años.^{1,2}

Por otra parte, durante la fase catágena el folículo se separa de la papila dérmica, la contrae y se pierde, dura aproximadamente 3 semanas, y durante la fase telógena hay un cese de las mitosis, la matriz se regresa y la

papila dérmica se ubica cerca del bulge, dura 3 meses. La mayoría de los folículos pilosos se encuentran en fase anágena (80-85%), en fase catágena un 2% o en fase telógena 10-15%^{1,2}

El exceso de pelo tiene una importancia clínica, social y cultural de gran significado, su eliminación es percibida por las mujeres como parte de la femineidad, iniciándose desde la adolescencia y es común entre la población juvenil sin diferencias de género o raza^{2, 4}.

Es por esto que, desde la antigüedad, los tratamientos depilatorios han experimentado una constante evolución, hasta que en la década de los 90 se introdujeron las técnicas de eliminación del pelo por acción de la luz, denominadas fotodepilación, ya sea realizado con láser o fuentes de luz, ofreciendo alta eficacia y menos efectos adversos comparados con otros métodos, convirtiéndose en uno de los procedimientos más solicitados y populares^{1, 2}. En la definición que la Real Academia Española da al término depilar “se refiere a la acción de arrancar el vello para dejar libre la piel de él o producir su desaparición mediante sustancias depilatorias, electricidad o rayos”⁵

La primera depilación láser fue descrita por Goldman y colaboradores de manera anecdótica con el uso del láser Rubí en 1.964, donde la pérdida del pelo fue descrita como un efecto adverso durante el tratamiento de

tatuajes. En este sentido, se destaca que desde 1.996 la Administración de Drogas y Alimentos (FDA), aprobó el primer láser para depilar, de hecho, en los últimos años se han hecho muchos avances en la tecnología basada en la luz^{3, 4}.

Al respecto, es importante destacar que la fotodepilación, “implica tecnologías que utilizan la luz para eliminar el vello, los láseres y fuentes de IPL, emiten energía fotónica para inducir un efecto térmico (inducción fototérmica) en la piel capaz de provocar por su interacción sobre los bulbos pilosos la eliminación del vello.”² Sin embargo en la piel, existen diferentes cromóforos: la melanina, la hemoglobina y el agua intra o extracelular, siendo la melanina el cromóforo de interés en la depilación con Láser, presente tanto en la epidermis como en el folículo piloso.¹

Los láseres y la Luz Intensa Pulsada (IPL) con longitudes de onda de 600 a 1.200 nm, son los más utilizados para eliminar el pelo. Las longitudes de onda más cortas generan mayor temperatura en la epidermis, mientras que las más largas (a 1.064nm), tienden a evitar la melanina de la epidermis y a protegerla^{3, 6, 7, 8}.

El reto que se plantea en la fotodepilación, es establecer la diana terapéutica exacta, pudiendo ser la protuberancia como el bulbo, mientras que el cromóforo competidor que va a absorber parte de la energía, está ubicado

en la unión dermo- epidérmica, siendo la densidad de la melanina folicular a nivel del bulbo superior a la de esta.^{1, 3}

Diversos autores^{1, 2, 3}, han demostrado la utilidad, seguridad y eficacia de algunos láseres, tales como el láser Rubí (694nm), láser Alexandrita (755nm), láser Diodo (800-810nm), láser Nd-YAG (1.064nm) y la Luz Pulsada Intensa (IPL 590-1200nm)

En relación con la IPL, se describe como una luz no coherente de 420-1.200nm, los parámetros y los espectros de longitudes de onda son ajustables en función de los filtros de corte, siendo útil en una amplia gama de fototipos, con eficacia comparable a los láseres de Diodo y Alexandrita⁹. Por su parte, se plantea que el láser Rubí con longitud de onda de 694nm, presenta buena absorción por parte de la melanina, se indica sólo para fototipos I-II y se les asocian a muchos efectos adversos, especialmente en fototipos altos¹.

Con respecto al láser de Diodo, es un sistema semiconductor que emite a varias longitudes de onda (755, 800-810 y 1.064 nm). Los más usados para depilar emplean una longitud de onda entre 800-810nm, siendo menos absorbida por la melanina en comparación con el Alexandrita, de hecho, la mayoría de las revisiones reportan ser más dolorosos porque producen mayor calentamiento del tejido, sin embargo, poseen un sistema de enfriamiento y tiene alta

efectividad en la eliminación del pelo terminal.^{1, 6, 10,11.}

Con referencia al láser Nd-YAG, al emplear pulsos largos a una longitud de onda de 1.064 nm, logra penetración en la dermis (4-6 mm) y menor absorción por la melanina, por lo que se hace necesario el uso de elevadas fluencias, convirtiéndose en un láser seguro en fototipos altos.^{6, 7,10}

Según la FDA, la depilación definitiva o permanente se refiere a una disminución del número de folículos pilosos que es estable en el tiempo y con un período de recrecimiento mayor a la duración de un ciclo completo del folículo piloso; entre cuatro y doce meses de acuerdo al área. No implica eliminar todos los folículos pilosos del área tratada. En los estudios de eficacia en fotodepilación, la reducción en la densidad del vello mayor del 60% se considera como resultados buenos y excelentes mayores al 85%^{3, 11}

En este orden de ideas, los resultados de la depilación dependen de varios factores, entre ellos los inherentes al paciente tales como el fototipo, dado por la escala de Fitzpatrick (1975), el cual permite conocer la sensibilidad de la piel a la radiación y su forma de reaccionar frente a ella, diferenciando 6 tipos distintos I-VI; cuanto mayor es este valor numérico, más cantidad de melanina genera la piel. Otro factor es el color del pelo, que está determinado por el tipo y grado de

pigmentación, actuando como concentrador de energía.^{3,4}

Otros de los factores inherentes al paciente, son en primer lugar la fase de crecimiento del pelo, el cual se establece como el momento más propicio la fase anágena temprana porque hay mayor concentración de melanina y el bulbo se localiza más superficial permitiendo una penetración mayor de la luz y en segundo lugar la densidad folicular, la cual varía dependiendo de la zona corporal, la edad, el sexo, las patologías hormonales asociadas y la localización anatómica.^{3, 4}

En cuanto a los factores inherentes al equipo, están la longitud de onda, pues determina la absorción de la luz basado en el coeficiente de absorción del cromóforo y el grado de penetración tisular, la duración del pulso, sugiriendo utilizar pulsos menores al tiempo de relajación térmica (TRT) para evitar efectos no deseados en los tejidos vecinos. También está descrito, que el empleo de fluencias altas, el tamaño del spot y el sistema de enfriamiento epidérmico, son factores determinantes en la efectividad para la remoción del vello no deseado.^{6, 7,10}

En este sentido, si la selección de tratamiento se basa en el fototipo y características del pelo, la tasa de complicaciones son bajas^{1, 3}, de hecho, se ha observado que la sobreinfección bacteriana

es rara, mientras que, el riesgo de brote de herpes simple es mayor, particularmente en pacientes con antecedentes previos de éste. No obstante, se ha evidenciado que el efecto adverso más frecuente es la alteración transitoria de la pigmentación, siendo más común en fototipos altos o en pacientes con bronceados recientes al tratamiento^{7, 10}, otros efectos descritos son la leucotriquia temporal, inducción del crecimiento del pelo y daño ocular.^{1, 3, 7,10}

La escasa casuística nacional en el campo de la medicina fotónica, motivó a realizar el presente trabajo sobre depilación axilar, así mismo se suma el hecho que la mayoría de las pacientes que asisten a la consulta presentan fototipos igual o mayores a III, por lo se escogió para su realización un láser con sistema de enfriamiento epidérmico, de pulsos largos y con una longitud de onda que sea absorbida en menor cuantía por la melanina, disminuyendo así el riesgo de complicaciones y efectos adversos.

Considerando lo expuesto, se realizó el presente trabajo con la finalidad de evaluar el efector depilador del láser Diodo a 1.064nm sobre el vello axilar, además con la información obtenida se describieron los cambios en la densidad del vello no deseado, su asociación con variables relacionadas al paciente y efectos secundarios obtenidos, estos aspectos servirán para comparar con

los hallazgos publicados en la literatura mundial y poder plantear posibles protocolos locales.

Metodología

Se realizó un trabajo cuasiexperimental, en una muestra de 11 de pacientes que acudieron para depilación axilar con láser a la consulta del Grupo Médico Santa Paula, del municipio Baruta, estado Miranda, entre mayo y septiembre del 2020 y que aceptaron participar en el estudio mediante consentimiento informado. Una paciente no concluyó el estudio por lo que la muestra final quedó con 10 pacientes.

Se excluyeron pacientes que presentaran alguno de las siguientes situaciones, inmunosupresión, tratamiento previo de fotodepilación en axilas, alto riesgo de cicatriz queloide (ante quemadura), embarazo o en período de lactancia, bronceado menor a 1 mes, diabetes no controlada o descompensados, lesiones con riesgo de malignidad en el área a tratar, lesiones pigmentadas en las que no desee tratamiento en el área a fotodepilar, depilación reciente con cera o pinzas. Y con antecedentes de cáncer, epilepsia o fotosensibilidad por enfermedades o fármacos.

La muestra fue caracterizada según edad cronológica, número de pelos en región axilar de ambos brazos, cantidad de kilojulios recibida (cantidad de disparos por potencia

acumulada) características de la piel del área a abordar (color), características del vello a tratar (color y grosor), fluencia promedio empleada en J/cm², porcentaje de reducción de la población pilosa (relación porcentual entre el conteo de pelos al inicio y al final en el tratamiento), efectos adversos durante el tratamiento (quemaduras, cicatrices, dolor, alteración de la pigmentación o efecto paradójico).

Para la primera sesión, se les solicitó a todas las pacientes no afeitarse entre 48 a 72 horas previas a la evaluación, así como también evitar el uso de desodorante o cremas en el área a trabajar. Se llenó la ficha de recolección de datos diseñada para tal fin y se evaluó el área a tratar, midiendo con uso de un vernier el área total de densidad folicular de cada axila, cuantificación directa de pelos y registro fotográfico de las mismas.

Posterior al rasurado axilar, definición de parámetros, asepsia y antisepsia y seguimiento de normas de bioseguridad, se aplicó tratamiento en cada zona axilar con uso de una plataforma Diodo, láser semiconductor sin canal, con sistema de enfriamiento, a una longitud de onda: 1.064 nm, Spot size de 20 mm², con una fluencia entre 80 y 110 J/cm², frecuencia de 1 a 10 Hz y duración de pulso de 50-80 milisegundos (mseg.).

El procedimiento se realizó para un total de tres sesiones con intervalo de 4 semanas,

registrando al final de cada una de ellas los posibles efectos secundarios inmediatos, tolerabilidad al tratamiento y cantidad de Kilojulios empleada. Una vez concluido el protocolo de estudio se reevaluó cada paciente a los 30 días de concluida la última sesión y se realizó recuento del número de vellos en ambas axilas de manera semejante a la realizada antes de comenzar el tratamiento.

Los resultados se presentan en tablas y gráficos utilizando como medidas de tendencias central frecuencias y porcentajes.

Resultados

La mayoría de las pacientes incluidas en el estudio, tenía edades entre 40-49 años (70,00%). La de menor edad tenía 20 años y la de mayor edad 48 años, con una media de $40,6 \pm 7,6$ años. (Gráfico 1).

En relación al fototipo de piel según Fitzpatrick, cinco pacientes tenían fototipo IV (tabla 1), y con respecto al tipo de vello presente en las pacientes antes de recibir el tratamiento estuvo equitativamente distribuido entre vello grueso y fino (tabla 2).

Al determinar el área de densidad folicular se encontró que en 35,00% de las pacientes el vello axilar alcanzó un área de 40,01 a 50 cm² e igual porcentaje (35,00%) para un área de 50,01 a 60 cm² y sólo en un 10,00% de la muestra se encontró una distribución del área

de densidad folicular entre 20 a 30 cm². (Gráfico2).

Al caracterizar las pacientes según el color del vello antes de aplicar el tratamiento, cuatro (40,00%) tenían vello de color castaño claro, tres negros, dos castaños oscuros y sólo en una paciente (10,00%) de color rubio. (Gráfico 3).

En relación a la presencia o no de hiperpigmentación en región axilar, 7 pacientes (70,00%) presentaban esta característica en la piel de las axilas, previo al tratamiento. (Gráfico 4).

Al cuantificar la disminución del vello, para un total de 20 axilas tratadas, la media de reducción fue del $77,16 \pm 12,36\%$, en el 50,00% de los casos se presentó reducción entre el 60,01 y 80,00%, mientras que el 40,00% mostró reducción mayor al 80,01 % y el 10,00% restante de las pacientes reportó descenso entre el 40,00 -60,00% con respecto al porcentaje de vellos iniciales. (Tabla 3)

En general las pacientes mostraron satisfacción con los resultados obtenidos, manifestando en el 90% de los casos mejoría en la textura de la piel de la axila y 70% mejoría de la hiperpigmentación axilar. (Gráfico 5).

En cuanto a los efectos adversos, algún grado de dolor se reportó en el 50% de las pacientes durante el tratamiento, mientras que sólo el 10 % presentó eritema posterior al

tratamiento con resolución espontánea a los pocos minutos. (Gráfico 6)

Gráfico 1
Edad de pacientes que recibieron tratamiento con Láser diodo 1.064 nm para depilación axilar en el estado Miranda, entre mayo y septiembre del 2.020.

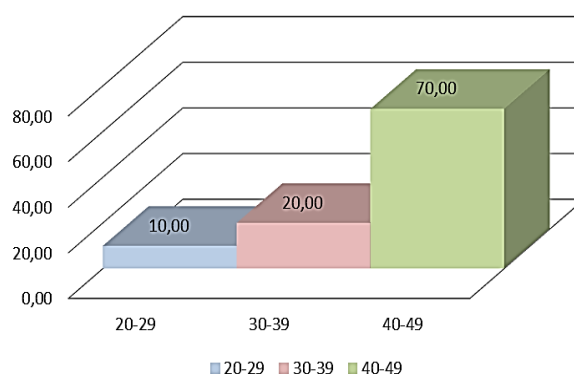


Tabla 1.
Fototipo según escala de Fitzpatrick de las pacientes que recibieron tratamiento con Laser Diodo 1064nm para depilación axilar en el estado Miranda, entre mayo y septiembre 2020

Fototipo	Pacientes	
	N	%
II	2	20,00
III	3	30,00
IV	5	50,00
TOTAL	10	100,00

Tabla 2
Tipo de Vello Axilar previo a fotodepilación con Laser Diodo 1064nm en el estado Miranda, entre mayo y septiembre 2020

Tipo de Vello	Pacientes	
	N	%
Grueso	5	50,00
Fino	5	50,00
TOTAL	10	100,00

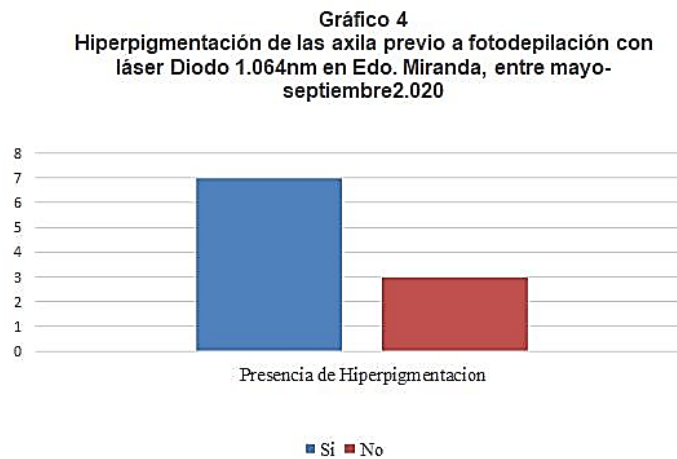
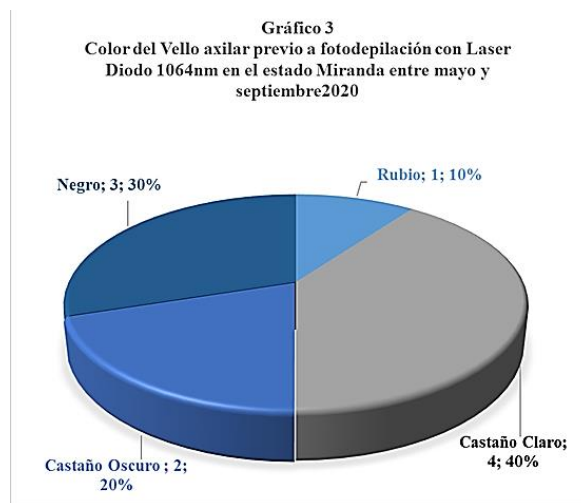
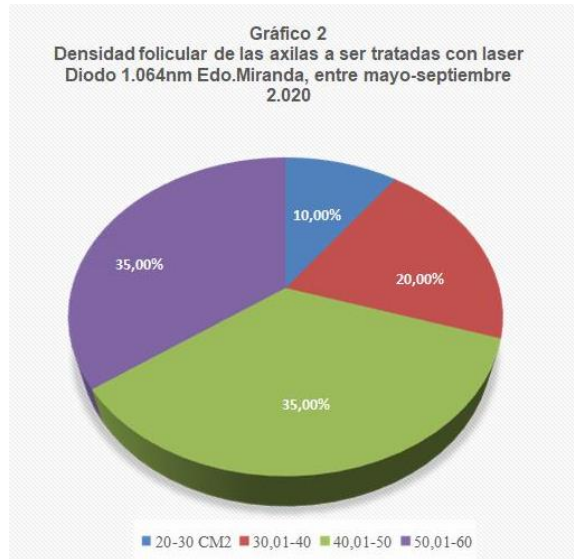


Grafico 5.
Efectos beneficiosos reportado por las pacientes posterior a fotodepilación axilar con Láser Diodo 1.064nm en pacientes del municipio Baruta-Edo. Miranda, entre mayo y septiembre 2020.

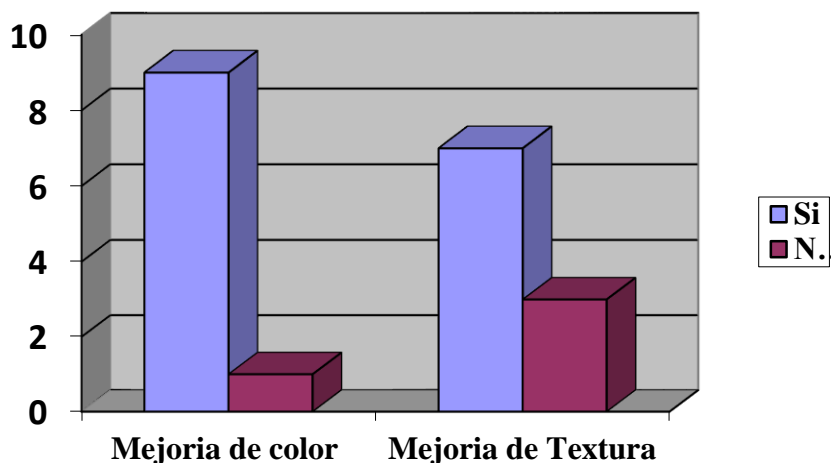
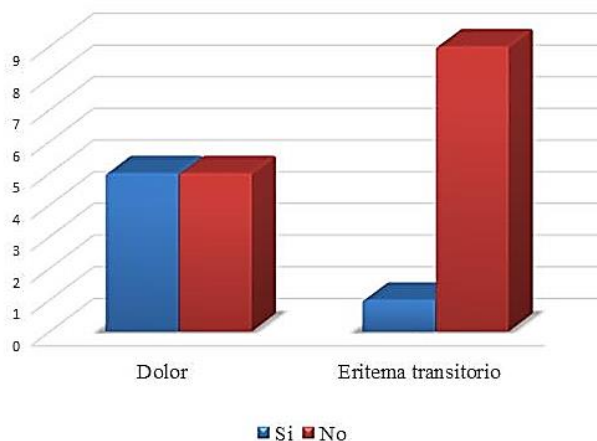


Tabla 3

Reducción porcentual del vello axilar posterior al tratamiento con Láser Diodo 1.064 nm. en pacientes del Municipio Baruta-Estado Miranda, entre mayo y septiembre del 2.020.

Variación porcentual de vello axilar	Axila derecha		Axila izquierda		Total de Axilas	
	N	%	N	%	N	%
40,00 a 60,00			2	20,00	2	10,00
60,01 a 80,00	5	50,00	5	50,00	10	50,00
80,01 a 100,00	5	50,00	3	30,00	8	40,00
TOTAL	10	100,00	10	100,00	20	100,00

Grafico 6
Efectos Adversos en la fotodepilacion axilar con Láser Diodo 1.064nm en pacientes del municipio Baruta-Edo. Miranda, entre mayo y septiembre 2020

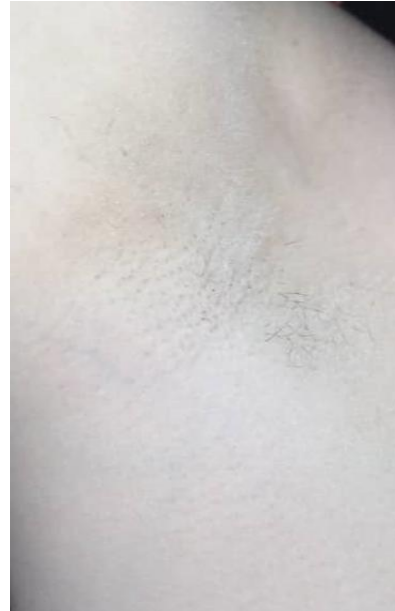
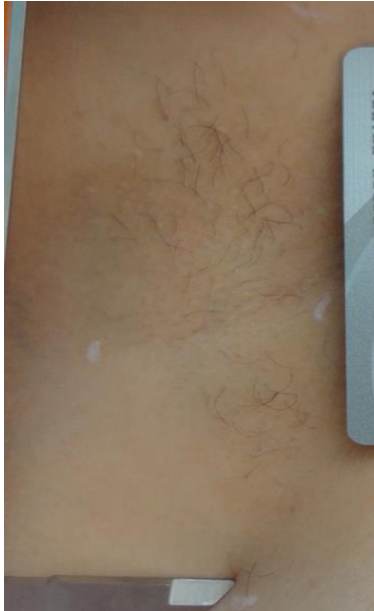
Anexo 1

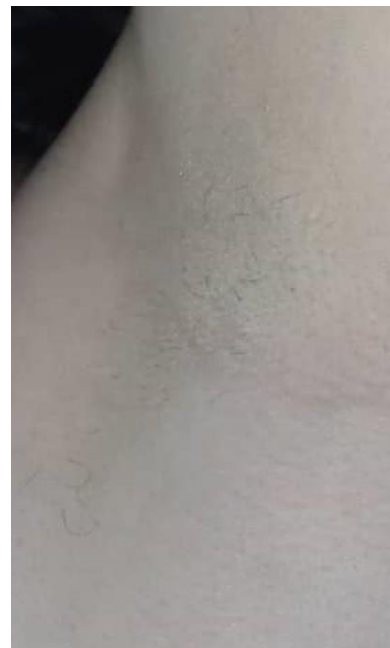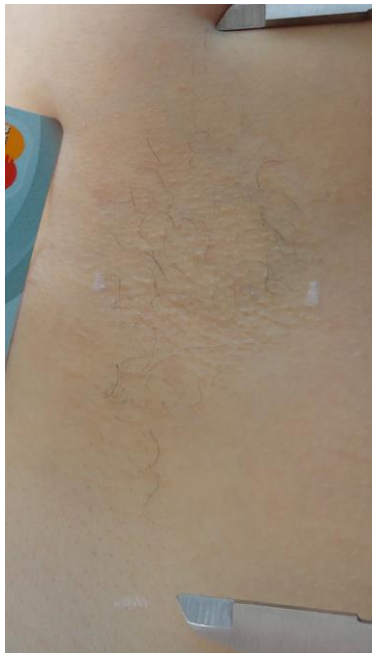Paciente con fototipo II, fluencia: 110 J/cm², duración del pulso 80mseg, tamaño del foco 20mseg.

Antes

Después



**Axila
Derecha**



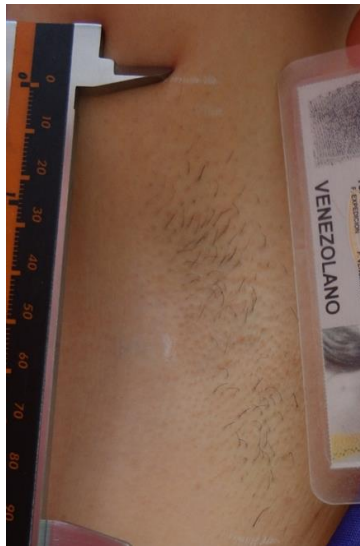**Axila
Izquierda**

Anexo 2

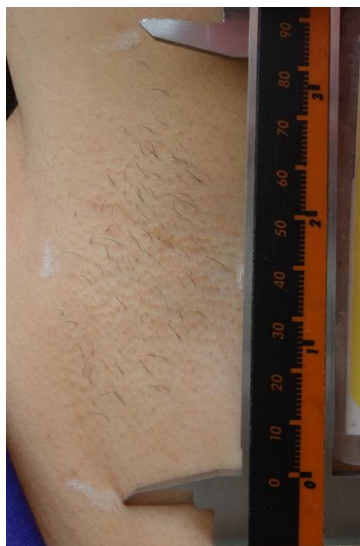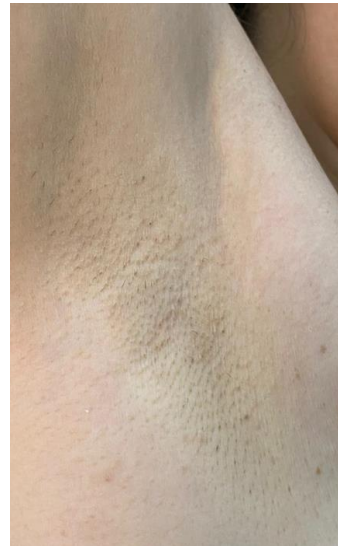Paciente con fototipo III, fluencia: 100 J/cm², duración del pulso 60mseg, tamaño del foco 20 mseg.

Antes

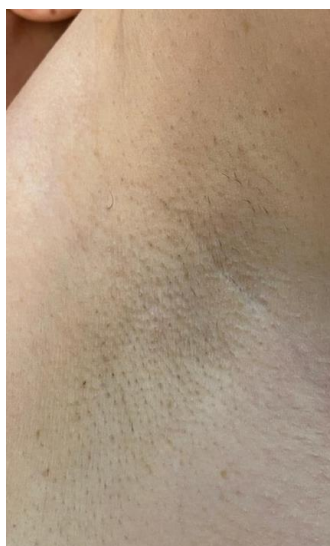Después



**Axila
Derecha**

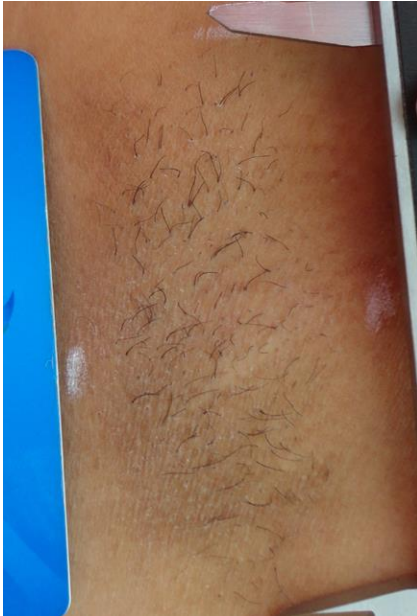
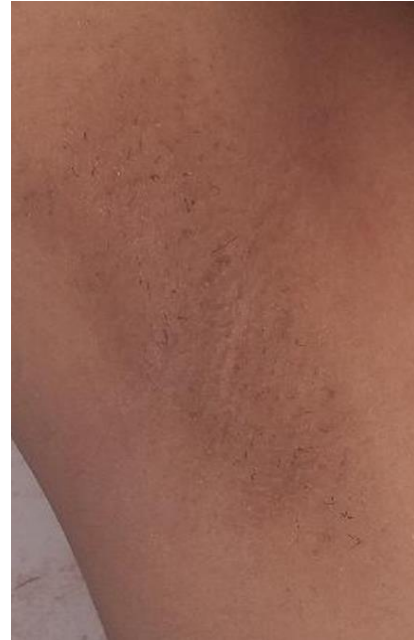
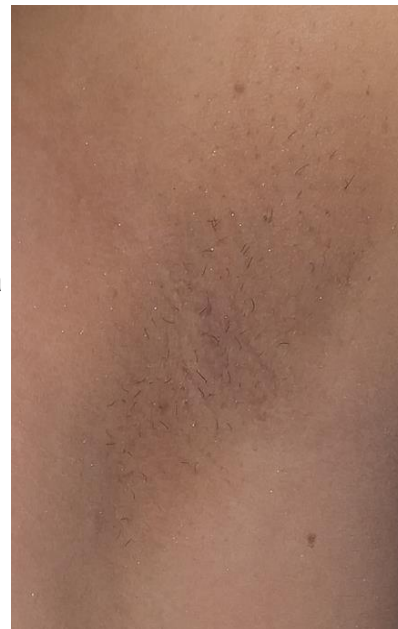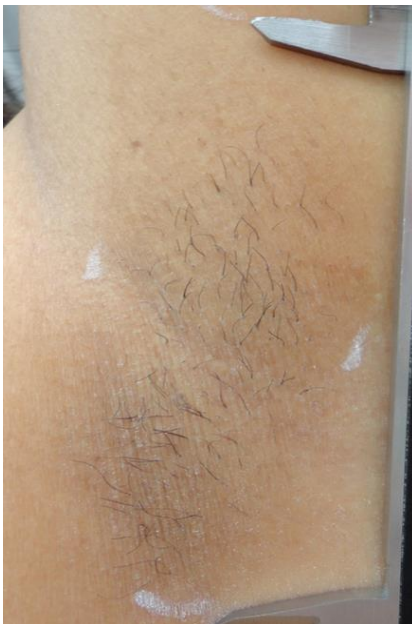**Axila
Izquierda**



Anexo 3

Paciente con fototipo IV, fluencia 80 J/cm², duración de pulso 60mseg, tamaño del foco 20 mesg.

Antes**Axila
Derecha****Después****Axila
Izquierda**

Discusión

El presente estudio fue realizado entre mayo y septiembre del 2020 en medio de la pandemia mundial del COVID 19, lo que limitó el tiempo del estudio y el número de pacientes que asistieron a la consulta, por lo que solo participaron 10 pacientes que cumplieron con los criterios de inclusión en la investigación. La diversidad en la edad de las participantes, con una media de $40,6 \pm 7,6$ años, demuestra que el tratamiento del vello no deseado es una condición de interés para pacientes de diferentes grupos etarios y una práctica frecuente en nuestro medio.

En todas las axilas tratadas se evidenció reducción del vello con un valor superior al 40% un mes después de concluido el protocolo, estos valores coincide con los reportados en un estudio realizado en Colombia, con seguimiento mayor a 12 meses, donde se indicó que la disminución osciló entre el 30-70%.² Así mismo, el valor promedio de disminución obtenido fue del $77,16 \pm 12,36\%$, y aunque las variaciones en el número de pelos no fueron registradas sesión tras sesión, el resultado es superior al reportado en un estudio realizado por Ríos y Alvares³ quienes documentaron el descenso promedio del vello axilar en 79 pacientes, sesión tras sesión con diferentes plataformas, registrándose disminución del $48 \pm 16\%$

después de la tercera sesión con respecto al conteo de pelos al inicio del estudio.¹¹

No se encontró en la literatura estudios de fotodepilación con Diodo a una longitud de onda 1.064 nm que nos permita contrastar sus hallazgos con los nuestros, pero al compararlos con estudios que emplearon otras plataformas Diodo con igual número de sesiones, estos muestran no sólo un descenso semejante, sino que la eficacia del mantenimiento de depilación clínica es cercana al 70% a los 3 y 6 meses de seguimiento^{11,12}, lo que nos permitiría proyectar a futuro el comportamiento esperado del vello axilar por nosotros tratado. En contraste el seguimiento de la efectividad del Laser ND-Yag 1.064nm a mediano plazo, ha sido inferior al del Diodo, 47.5%, vs 57.5% en un meta-análisis realizado por Sadighha y col., para quienes esto, pareciera estar más relacionados con el número de sesiones, estableciendo que se requieren un mínimo de 5 para obtener los mejores resultados.^{2, 13}

Aunque los fototipos claros I al III y los colores de vello más oscuros, están reportados como los factores dependientes del paciente asociado a mejores resultados,^{2,11} el 50% de las pacientes de este trabajo presentaban un fototipos IV y color del vello axilar entre castaño oscuro y negro, con una distribución no homogénea de la densidad folicular, interpretándose como

que estos factores no definen por sí solos los resultados de la depilación láser, pues lo fototipos altos muestran en promedio en este estudio una disminución del 81,64% del vello, para quienes según la opinión de algunos autores pueden llegar a requerir mayor número de sesiones para alcanzar resultados superiores al 80%^{11, 14}. Este hecho, resalta a la longitud de onda más larga, como elemento determinante en la penetración dérmica de la irradiación, que en asociación a los altos valores de fluencia empleados, y en presencia de un vello oscuro que actúa como concentrador de energía, produjo un mayor efecto térmico sobre el folículo piloso, y que se reflejó clínicamente en los hallazgos obtenidos en el 90% de las pacientes, en donde la mejoría manifestada sobre la textura de la piel de la axila muy probablemente sea producto de los cambios histológicos esperados como son la destrucción o miniaturización del folículo piloso.¹¹

Dentro de las variables dependientes del tratamiento como fue los kilojulios totales aplicados no representa diferencia en el porcentaje de reducción del vello registrado.

En cuanto a la hiperpigmentación de la piel de las axilas, el 70% de las pacientes manifestaron mejoría de esta, cuya explicación está dada por varios factores. Por un lado el aclaramiento y disminución del

grosor del vello residual, aporta una mejoría general del aspecto de la axila y por otro lado, al modelamiento que ejerce el Laser sobre el endotelio vascular y a la epidermiólisis local producida, hallazgos que fueron reportados por Fernández Serafín cuando estudió en una muestra de 46 biopsia los efectos cutáneos del Diodo 810nm, después de encontrar mejoría o incluso desaparición de lesiones pigmentarias o vasculares después de fotodepilación Laser.¹⁵

En este estudio el tamaño del foco fue de 20mm para todas las pacientes, unificando la penetración y aumentando la cobertura de la radiación laser en el tejido y por ende, logrando mayor efectividad en la remoción del vello.^{3, 11}. Por último, la duración de pulso estuvo entre 40-80mseg, sin embargo, este parámetro no pudo ser modificado por el operador, sino que era establecido de manera automática al registrar el fototipo de la paciente. En este sentido, en un estudio realizado en Bogotá, se reporta mejores resultados con pulsos mayores a los 200 mseg con la plataforma de Diodo,¹¹ mientras otros investigadores establecen que el pulso ideal es entre 10-100 mseg.¹⁶, basados en el tiempo de relajación térmica (TRT) del folículo piloso³.

En general no hubo complicaciones, concordando con los estudios revisados¹¹ donde enfatizan la efectividad de los sistemas

de enfriamiento que poseen los láseres Diodo, la menor absorción por parte de la melanina epidérmica de las longitudes de onda más largas y el resultado que produce, la adecuada combinación entre la duración de pulso, fundamentado en el TRT de la diana, con fluencias seleccionadas basadas en el fototipo y características del vello, sobre el daño selectivo del folículo piloso sin extenderse a estructuras vecinas.^{11,16}

En cuanto a los efectos adversos el dolor es el único reportado, sin embargo, este no fue clasificado dentro del protocolo del presente trabajo en leve, moderado o severo que nos permita comparar con lo reportado en otros estudios que si lo puntualizan; así como tampoco fue registrado su influencia en el tiempo de duración del procedimiento. Este signo pudiera estar explicado como consecuencia de la longitud de onda empleada y por lo tanto a la mayor penetración tisular, aunado a las fluencias empleadas, sin embargo, la fotodepilación con Láser diodo a las longitudes de onda más frecuentemente empleadas, no está descrita como la que produce mayor discomfort para el paciente, siendo mayor el dolor en la fotodepilación con láser Nd-Yag 1.064nm en los estudios comparativos.^{2,16} En cuanto al eritema transitorio reportado en un caso, está descrita como una reacción habitualmente

encontrada y que denota eficacia en el tratamiento³.

Conclusión

En el ámbito de la medicina fotónica, los pacientes exigen con más frecuencia resultados clínicos notables incluso desde la primera sesión, no sólo en el número y grosor de los pelos, sino de otras condiciones que muchas veces acompañan a la depilación con láser como lo es la mejoría en la calidad, aspecto y coloración de la piel del área tratada.

Los avances en la tecnología láser, permiten actualmente ofrecer una eliminación del vello en forma efectiva y segura en una más amplia variedad de fototipos de piel, en este sentido los láseres de Diodo presentan características que explican su funcionalidad en pieles oscuras y latinas.

La depilación axilar con láser Diodo a 1,064nm resultó ser efectiva para la remoción del vello a corto plazo, resaltando el alcance que tiene el empleo de una mayor longitud de onda, combinada con adecuadas fluencias, spot y duración de pulso para el desarrollo de la fototemólisis selectiva y, por ende, en la destrucción de las estructuras foliculares. Además, demostró ser segura para los fototipos más altos, pues a esta longitud la melanina muestra menor coeficiente de absorción en comparación a otras inferiores.

Pudiendo ser estos hallazgos considerados como base para realizar otros estudios de mayor alcance y una alternativa terapéutica de nuestra consulta.

Referencias bibliográficas

1. Cuerda E. Láser en Depilación Médica. En: Pinto Hernán, editor. Principios de Medicina Estética. 1era edición. Barcelona España; 2013. Pág. 239-259.
2. Ríos A, Ballesteros L. Resultados a largo plazo de depilación láser: Seguimiento mayor a doce meses. [Internet]. Universidad del Rosario Especialización en Medicina Estética. Bogotá 2.011. [Citado 18 de marzo 2020]. Disponible en: <https://repository.urosario.edu.co/handle/10336/2708>
3. Serrano P, Campo A, Romero D. Fotodepilación. Actas Dermo – Siliográfica [Internet]. June 2009. [Citado el 19 de marzo 2020]; Vol. (100): 351-361. Disponible en: <https://www.actasdermo.org/es-pdf-S0001731009712542>
4. Informe del Comité Científico de la Agencia Española de Consumo, Seguridad Alimentaria y Nutrición (AECOSAN) sobre fotodepiladores domésticos. Revista del comité [Internet]. Nov 2.016. [Citado 18 de marzo 2020]; Vol. (25). Disponible en: <https://docplayer.es/58458860-Informe-del-comite-cientifico-de-la-agencia-espanola-de-consumo-seguridad-alimentaria-y-nutricion-aecosan-sobre-fotodepiladores-domesticos.html>
5. Diccionario de la Lengua Española edición tricentenario última actualización 2019. [Citado 19 de marzo 2020]. Disponible en www.rae.es
6. Gutiérrez C, Meneses M, Gutiérrez A, Vallarta A, Andrade A. Depilación con láser. Medigraphic. com. [Internet]. April 2.005. [Citado el 20 de marzo 2020]; 15 (1). Disponible en: <https://www.medigraphic.com/pdfs/cplast/cp-2005/cp051d.pdf>
7. Arredondo M, Vásquez L, Arroyave J, Molina V, Del Río D. Láser en dermatología. AsoColDerma. [Internet].2.014. [Citado el 20 de marzo 2020]; 22 (2). Disponible en: <https://revista.asocolderma.org.co/index.php/asocolderma/article/view/275/253>
8. De los Santos C. Dermatología y Dermatoestética. [Internet]. Tendencias en Medicina. Mayo 2.016. [Citado el 20 de marzo 2020]; Año XXV (48): 103-105. Disponible en : <http://tendenciasenmedicina.com/Imagenes/imagenes48/art14.pdf>
9. Loyo N, Del Rio R. Luz Pulsada Intensa en Dermatología. Researchgate.net. [Internet] [Citado el 21 de marzo 2020] Disponible en: https://www.researchgate.net/publication/301333051_LUZ_PULSADA_INTENSA_EN_DERMATOLOGIA.
10. Vélez G, M. Fotodepilación: Áreas de difícil tratamiento. Cir. Plást. IberoLatinoam. [Internet] 2.010[Citado el 21 de marzo 2020]; 36 (2):181-186. Disponible en: http://scielo.isciii.es/scielo.php?pid=S037678922010000200013&script=sci_abstract&tlng=pt
11. Ríos A, Álvarez J. Efectos Sesión por Sesión de la Depilación Láser en Axilas [Internet] Universidad del Rosario Facultad de Ciencias de la Salud. Bogotá DC 2012. [Citado 21 de Marzo 2020]. Disponible en: <https://repository.urosario.edu.co/bitstream/handle/10336/4065/alvarezSierra-Julian-2012.pdf?sequence=1&isAllowed=y>

12. Sadick N, Prieto V. The use of a new diode laser for hair removal. *Dermatol Surg* [Internet] 2.003 [Citado 13 de octubre 2.020]; Vol.29:30–4. Disponible en <https://pubmed.ncbi.nlm.nih.gov/12534509/>

13. Sadighha A, Zahed G. Meta-analysis of hair removal laser trials. *Láser Med Sci* [Internet] 2.009 [Citado 13 de octubre 2.020]; Vol.24:21–25. Disponible en: <https://pubmed.ncbi.nlm.nih.gov/18027066/>

14. Kazmi A. Eliminación de pelo con láser con un láser de diodo 800nm-Un estudio retrospectivo de 1000 mujeres con tipos de piel del II al VI. [Internet] Facultad Médica Fátima Jinnah. Pakistán [citado 10 de Octubre de 2020] disponible en http://alquilerdelaser.com/media/Estudio_retr_oespectivo_de_1000_mujeres_Tipo_II-VI.PDF

15. Fernández S. Láser de diodo de 810 nm, interacción con el tejido cutáneo y aplicaciones en dermatología. [Internet] Tesis Doctoral de la Universidad De Alcalá. 2007 [citado 10 de octubre 2020] disponible en <https://dialnet.unirioja.es/servlet/tesis?codigo=224292>

16. Khoury J, Saluja R, Goldman M. Comparative Evaluation of Long-Pulse

Alexandrite and Long-Pulse Nd:YAG Laser Systems Used Individually and in Combination for Axillary Hair Removal. *Dermatologic Surgery*. [Internet] June 2008 [Citado 10 de octubre 2020]; 34(5):665-70. Disponible en: https://www.researchgate.net/publication/5591321_Comparative_Evaluation_of_Long-Pulse_Alexandrite_and_Long.